

# Травматология и ортопедия - кейс 2

Materials for the selected specialty

Тип: Кейсы | Образование: Высшее образование | Специализация: Травматология и ортопедия |  
Записей: 1 | Кейс: 2 | Вопросов: 12

## Травматология и ортопедия - кейс 2

Образование: Высшее образование | Специализация: Травматология и ортопедия

### 1. УСЛОВИЕ СИТУАЦИОННОЙ ЗАДАЧИ

#### 1.1. Ситуация

Женщина 68 лет обратилась в поликлинику по месту жительства.

#### 1.2. Жалобы

на

\* болевой синдром в поясничном отделе позвоночника, с иррадиацией в нижние конечности (боль усиливается в положении стоя и облегчается в положении лежа, иррадирует по передне-боковой поверхности, преимущественно в область коленных суставов и стоп; в левой ноге боль выражена сильнее);

\* онемение в ногах при длительной ходьбе (более 500 м).

#### 1.3. Анамнез заболевания

Болевой синдром в пояснице беспокоит более 20 лет. Последние 5 лет отмечает нарастающие боли в области ног (больше в левой), появление онемения в ногах при ходьбе. Наблюдается у невролога, неоднократно проходила курсы лечения в условиях неврологического стационара. Консервативное лечение (массаж, ЛФК, обезболивающие) приносят временное облегчение.

#### 1.4. Анамнез жизни

\* Хронические заболевания: псориаз.

\* Хронические инфекции, контакт с инфекционными больными: отрицает.

\* Травмы: отрицает.

\* Операции: отрицает.

\* Аллергии: новокаин.

#### 1.5. Объективный статус

Общее состояние удовлетворительное. Сознание ясное. Ориентация в месте, личности, времени правильная. Кожные покровы, видимые слизистые чистые, влажные, обычного цвета. Периферические лимфатические узлы не увеличены. Пульс 68 уд/мин, удовлетворительного наполнения и напряжения, АД 125/80 mmHg. Дыхание везикулярное, проводится во все лёгочные отделы. Хрипов нет. ЧД 19 /мин. Гиперстеник. Живот мягкий, безболезненный во всех отделах, симптомов раздражения брюшины нет. Позывы к дефекации и микции в норме.

\*Неврологический статус.\* Черепно-мозговые нервы в норме. Мышечная сила: верхние конечности 5 баллов, равномерно, нижние конечности 5 баллов, равномерно. Физиологические рефлексы равномерно понижены в нижних конечностях равномерно. Патологические рефлексы не определяются. Чувствительность снижена по L4, L5 S1 больше слева. Менингеальных признаков нет. Симптомы натяжения отсутствуют.

\*Локальный статус.\* Ходит с дополнительной опорой из-за боли. При осмотре туловище смещено вправо. Отмечается умеренная сколиотическая деформация поясничного отдела. Ось

тела отклонена вперед. При пальпации в области пояснично-крестцового отдела отмечается ригидность мышц поясницы, усиление боли при надавливании на остистые отростки.

## **1. План обследования**

### **1. Вопрос**

Необходимыми для постановки диагноза инструментальными методами обследования являются

#### **1. функциональная рентгенография с наклонами вперед-назад**

2. ультразвуковое исследование сосудов нижних конечностей
3. пневмомиеелография с 40 мл воздуха
4. электронейромиография нижних конечностей

#### **5. рентгенография в полный рост в положении стоя в двух проекциях**

**Правильные ответы: функциональная рентгенография с наклонами вперед-назад; рентгенография в полный рост в положении стоя в двух проекциях**

Рентгенография позвоночника рекомендуется как наиболее информативный метод в диагностике и оценке деформации позвоночного столба. Анализ рентгенограмм позволяет определить наличие и степень деформации позвоночника, признаки дегенеративно-дистрофических изменений, уровень преимущественного поражения, функциональные возможности заинтересованного отдела позвоночника. Функциональные пробы позволяют выявить нестабильность позвоночно-двигательных сегментов и сужение межпозвонковых промежутков.

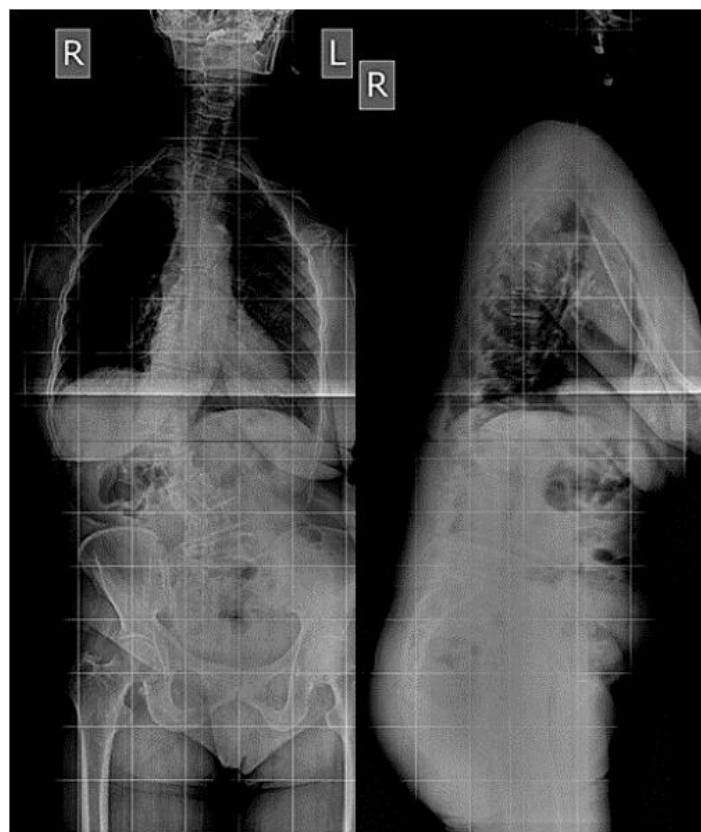
Миронов С.П. Ортопедия. Клинические рекомендации. 2018.– Глава 9. Кифосколиотическая деформация у взрослых пациентов, с. 94.

Рентгенография позвоночника рекомендуется как наиболее информативный метод в диагностике и оценке деформации позвоночного столба. Анализ рентгенограмм позволяет определить наличие и степень деформации позвоночника, признаки дегенеративно-дистрофических изменений, уровень преимущественного поражения, функциональные возможности заинтересованного отдела позвоночника. На рентгенограмме в полный рост в положении стоя в передне-задней проекции определяют нейтральные и стабильные позвонки, вершину деформации. На боковой проекции оцениваются позвоночно-тазовые соотношения для анализа глобального нарушения баланса туловища.

Миронов С.П. Ортопедия. Клинические рекомендации. 2018.– Глава 9. Кифосколиотическая деформация у взрослых пациентов, с. 94.

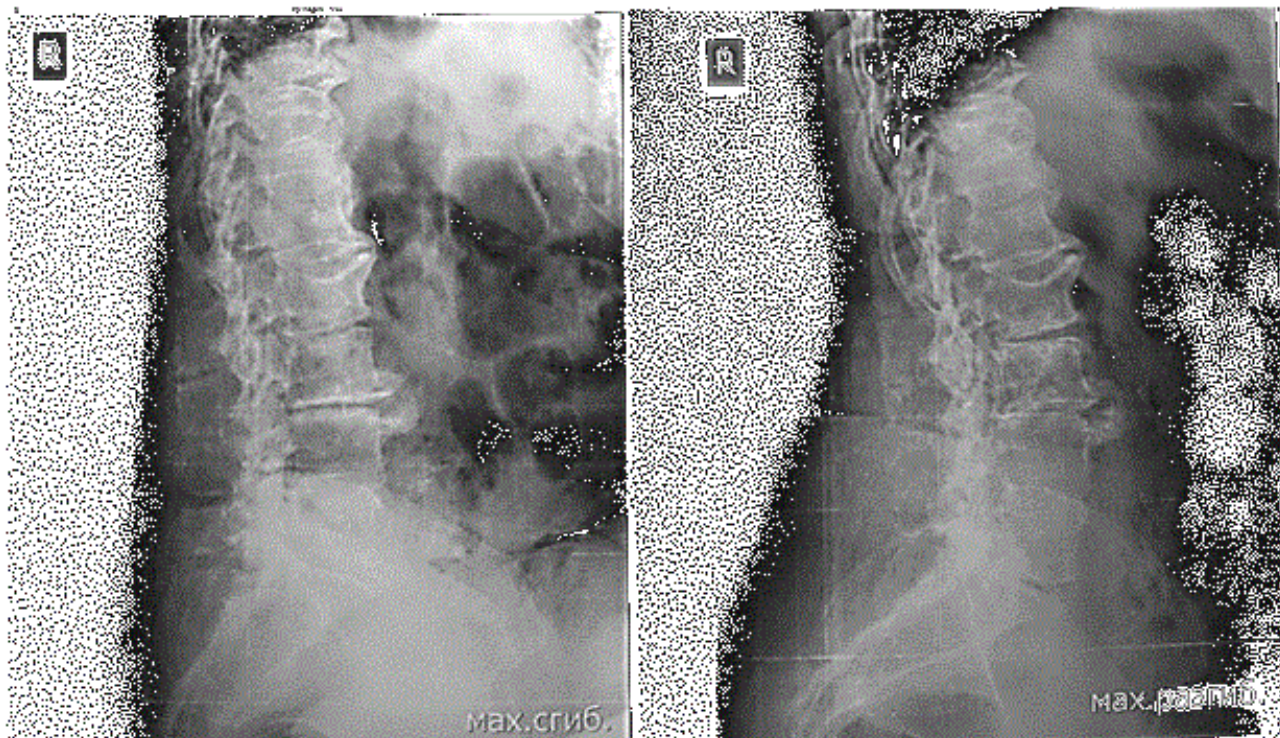
## **3. Результаты инструментальных методов обследования**

### **3.1. Рентгенография в полный рост в положении стоя в двух проекциях**



Рентгенография в полный рост в положении стоя в двух проекциях

### 3.2. Функциональная рентгенография с наклонами вперед-назад



Функциональная рентгенография с наклонами вперед-назад

### 3.3. Электронейромиография нижних конечностей

Признаки смешанной невропатии (аксоно-миелинопатии) в L4, L5 и S1 с двух сторон.



### 3.5. Пневмомиеелография с 40 мл воздуха

Контрастируются стенки позвоночного канала с явлениями центрального стеноза.

## 2. Вопрос

Для постановки диагноза и определения тактики лечения необходимо еще провести

1. ультразвуковое исследование области поясницы
2. ангиографию сосудов почек с препаратом Ультравист

### 3. функциональную рентгенографию с наклонами вперед-назад

4. статическую и динамическую стабилотографию

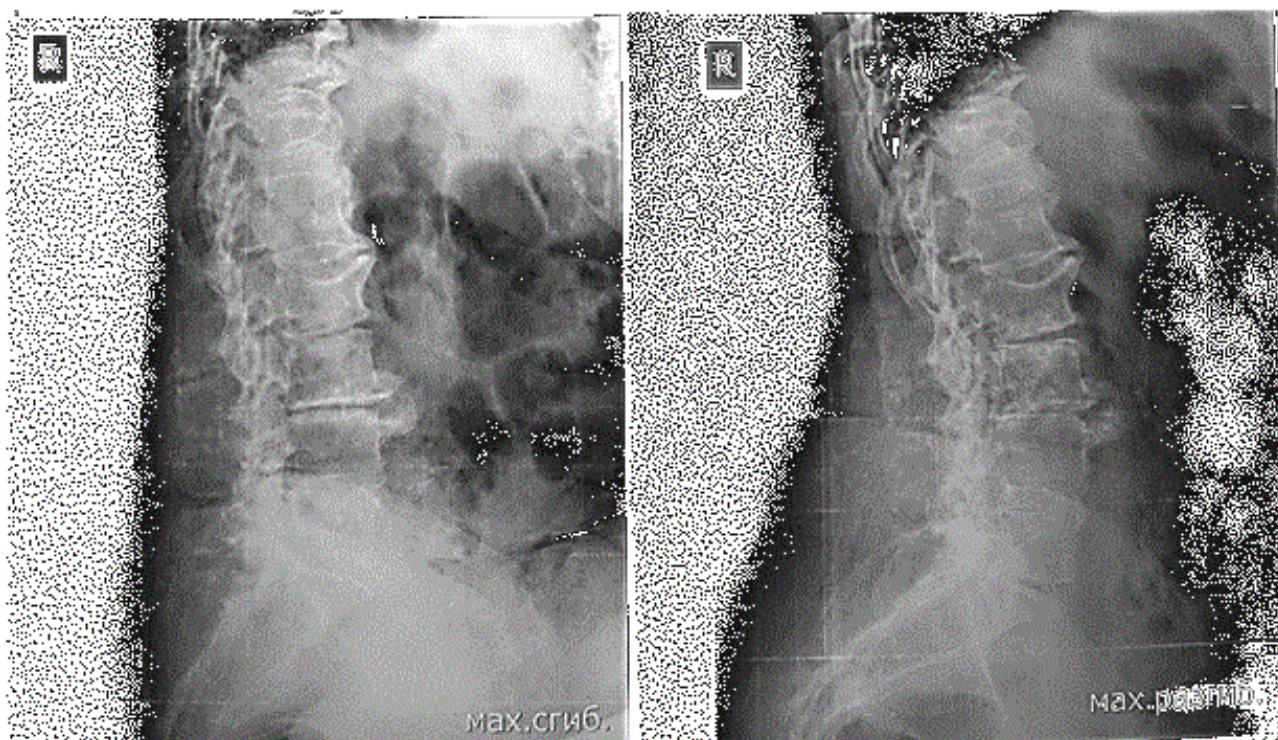
**Правильный ответ: функциональную рентгенографию с наклонами вперед-назад**

Рентгенография позвоночника рекомендуется как наиболее информативный метод в диагностике и оценке деформации позвоночного столба. Анализ рентгенограмм позволяет определить наличие и степень деформации позвоночника, признаки дегенеративно-дистрофических изменений, уровень преимущественного поражения, функциональные возможности заинтересованного отдела позвоночника. Функциональные пробы позволяют выявить нестабильность позвоночно-двигательных сегментов и сужение межпозвонковых промежутков.

Миронов С.П. Ортопедия. Клинические рекомендации. 2018.– Глава 9. Кифосколиотическая деформация у взрослых пациентов, с. 94.

## 5. Результаты обследования

### 5.1. Функциональная рентгенография с наклонами вперед-назад



Функциональная рентгенография с наклонами вперед-назад

## 2. Диагноз

## 3. Вопрос

Какой предполагаемый основной диагноз

1. секвестрированная грыжа межпозвонкового диска L5-S1

2. истмический антеспондилолистез L4 позвонка

### 3. дегенеративный сколиоз поясничного отдела позвоночника

4. нестабильный компрессионный перелом L3 позвонка

**Правильный ответ: дегенеративный сколиоз поясничного отдела позвоночника**

Сколиоз представляет собой сложную трехмерную вращательную деформацию позвоночника во фронтальной, сагиттальной и аксиальной плоскостях. Сколиоз взрослых или дегенеративный сколиоз (de novo) – деформация позвоночника у пациентов, достигших скелетной зрелости с углом Cobb более чем 10° во фронтальной плоскости.

Миронов С.П. Ортопедия. Клинические рекомендации. 2018.– Глава 9. Кифосколиотическая деформация у взрослых пациентов, с. 94.

## 7. Диагноз

### 7.1. Дегенеративный сколиоз поясничного отдела позвоночника

#### 4. Вопрос

Фоновым заболеванием для данной патологии является

##### 1. дегенеративно-дистрофическое заболевание позвоночника

2. сахарный диабет 1 типа

3. диффузный токсический зоб

4. болезнь Бехтерева (анкилозирующий спондилит)

**Правильный ответ: дегенеративно-дистрофическое заболевание позвоночника**

Дегенеративный взрослый сколиоз встречается во время комбинации возрастных и дегенеративных поражений позвоночного столба, которые приводят к развитию деформации позвоночника. К ним относятся дегенеративно-дистрофические поражения позвоночника, остеопороз (потеря массы кости) и остеомаляция (размягчение кости).

Миронов С.П. Ортопедия. Клинические рекомендации. 2018.– Глава 9. Кифосколиотическая деформация у взрослых пациентов, с. 94.

## 3. Лечение

#### 5. Вопрос

Из немедикаментозных методов лечения наиболее активно применяют

1. диетотерапию

##### 2. регулярные гимнастические упражнения (ЛФК)

3. иглорефлексотерапию

4. магнитотерапию

**Правильный ответ: регулярные гимнастические упражнения (ЛФК)**

Первой ступенью лечения взрослых пациентов с деформациями позвоночника является консервативная терапия. Показано, что у пациентов с дегенеративным сколиозом удается достичь умеренного или существенного клинического улучшения после 2х месяцев регулярных занятий лечебной физкультурой.

Миронов С.П. Ортопедия. Клинические рекомендации. 2018.– Глава 9. Кифосколиотическая деформация у взрослых пациентов, с. 94.

#### 6. Вопрос

К показаниям к оперативному лечению относят

1. предпочтения пациента и его родственников
2. предпочтения лечащего врача и медицинского персонала
- 3. отсутствие клинически значимого эффекта от консервативного лечения**
4. наличие клинически значимого эффекта от консервативного лечения

**Правильный ответ: отсутствие клинически значимого эффекта от консервативного лечения**

- \* наличие вертеброгенного болевого синдрома на фоне кифосколиотической деформации;
- \* наличие неврологического дефицита на фоне кифосколиотической деформации;
- \* декомпенсация статики и биомеханики позвоночника;
- \* появление кардио-респираторных осложнений;
- \* ухудшение качества жизни больных;
- \* устранения синдрома «плоской» спины;
- \* идиопатический или дегенеративный сколиозы грудного и поясничнокрестцового отделов позвоночника, вне зависимости от степени мобильности сколиотической деформации;
- \* распространенные вторичные дегенеративные изменения в позвоночнике на фоне кифосколиотической деформации;
- \* перелом или нестабильность элементов ранее установленной металлоконструкции, в ходе коррекции сколиотической деформации.

Миронов С.П. Ортопедия. Клинические рекомендации. 2018.– Глава 9. Кифосколиотическая деформация у взрослых пациентов, с. 94.

## 7. Вопрос

Для купирования болевого синдрома применяются

- 1. нестероидные противовоспалительные средства**
2. препараты группы холинолитиков
3. противоэпилептические лекарственные средства
4. спазмолитические препараты

**Правильный ответ: нестероидные противовоспалительные средства**

Нестероидные противовоспалительные средства представляют собой группу лекарственных средств, которые широко применяются при лечении остеохондроза.

Миронов С.П. Ортопедия. Клинические рекомендации. 2018.– Глава 9. Кифосколиотическая деформация у взрослых пациентов, с. 96.

## 8. Вопрос

Объем оперативного лечения зависит от степени

- 1. нарушения баланса позвоночника**
2. неврологических расстройств
3. сколиотической деформации грудного отдела
4. сопутствующего гонартроза

**Правильный ответ: нарушения баланса позвоночника**

Смещение позвоночника относительно нижних конечностей и костей таза является ключевым моментом при оценки деформации позвоночника.

Миронов С.П. Ортопедия. Клинические рекомендации. 2018.– Глава 9. Кифосколиотическая деформация у взрослых пациентов, с. 98.

## 9. Вопрос

Обязательным условием декомпрессивно-стабилизирующего оперативного вмешательства является

### 1. восстановление баланса позвоночника

- удаление всех межпозвонковых грыж
- устранение острого реберного горба
- установка системы ламинарной фиксации

**Правильный ответ: восстановление баланса позвоночника**

При выборе типа хирургического лечения для больного с дегенеративным сколиозом следует ориентироваться на тот возможный результат, который будет получен в результате операции. Восстановление баланса позвоночника является важным условием положительного результата оперативного лечения в отдаленных сроках.

Миронов С.П. Ортопедия. Клинические рекомендации. 2018.– Глава 9. Кифосколиотическая деформация у взрослых пациентов, с. 98.

## 10. Вопрос

После декомпрессивно-стабилизирующей операции с восстановлением баланса позвоночника в послеоперационном периоде больной способен подняться с постели на +\_\_+ сутки

- 10
- 1
- 7
- 5

**Правильный ответ: 1**

Транспедикулярный спондилосинтез обеспечивает первичную стабильность. Ранняя активизация больного способствует профилактики тромбоэмболических осложнений.

Миронов С.П. Ортопедия. Клинические рекомендации. 2018.– Глава 9. Кифосколиотическая деформация у взрослых пациентов, с. 100.

## 4. Вариатив

## 11. Вопрос

Частым сопутствующим заболеванием является

- кардиосклероз
- пневмофиброз
- гипотиреоз

### 4. остеопороз

**Правильный ответ: остеопороз**

Остеопороз часто вызывает структурную деформацию позвонков.

Миронов С.П. Ортопедия. Клинические рекомендации. 2018.– Глава 9. Кифосколиотическая деформация у взрослых пациентов, с. 94.

## 12. Вопрос

К возможным отдаленным осложнениям после декомпрессивно-стабилизирующих операций относят

1. синдром Бертолотти
2. псевдоартроз
3. неврологические расстройства
4. ликворею

**Правильный ответ: псевдоартроз**

Псевдоартроз может привести к переломам элементов металлоконструкции.

Миронов С.П. Ортопедия. Клинические рекомендации. 2018.– Глава 9. Кифосколиотическая деформация у взрослых пациентов, с. 94.